

ORIGINAL BREVE

Hemoptisis amenazante y arteria bronquial aberrante

L. Arranz Arana^{a,b,*}, A. Nogués Pérez^b, R. Mendiola Ruiz^a y F. Loyola Echaniz^c

^a Servicio de Pediatría, Hospital Universitario Donostia, San Sebastián, España

^b Departamento de Pediatría, Facultad de Medicina y Odontología, Universidad del País Vasco (UPV/EHU), San Sebastián, España

^c Servicio de Radiodiagnóstico, Hospital Universitario Donostia, San Sebastián, España

Recibido el 8 de septiembre de 2010; aceptado el 25 de octubre de 2010

Disponible en Internet el 12 de enero de 2011

PALABRAS CLAVE

Hemoptisis;
Arteria bronquial
aberrante;
Angiotomografía
computarizada;
Embolización

KEYWORDS

Hemoptysis;
Aberrant bronchial
artery;
Computed
tomography
angiography;
Therapeutic
embolization

Resumen La hemoptisis y hemorragia pulmonar son infrecuentes en edad pediátrica pero pueden presentarse como una emergencia respiratoria de riesgo vital o bien ser manifestación de patología grave.

Se describe el caso de una niña de 11 años que presentó 4 episodios de 50 ml en 48 h de sangre roja brillante, sin antecedentes de patología respiratoria recurrente ni traumatismos. Una evaluación mediante radiografía de tórax, broncoscopia y angiotomografía computarizada (angio-TC) fundamentan el diagnóstico del origen de la hemorragia. La angio-TC objetivó como fuente de la hemoptisis una arteria bronquial hipertrofiada con origen anómalo en el arco aórtico adyacente a la arteria subclavia derecha aberrante. El tratamiento se realizó mediante embolización selectiva del vaso sangrante con microesferas de polivinilo de 500-700 μ m y la resolución fue satisfactoria. No hubo complicaciones.

La embolización de arteria bronquial es un procedimiento eficaz y las complicaciones son infrecuentes en manos expertas.

© 2010 Asociación Española de Pediatría. Publicado por Elsevier España, S.L. Todos los derechos reservados.

Life threatening hemoptysis and aberrant bronchial artery. A case report

Abstract Hemoptysis and pulmonary hemorrhage are rare pathological entities in childhood, however, both can be life threatening respiratory emergencies and can signify potentially serious underlying intrathoracic disease.

We report an 11 year old female who had four episodes of hemoptysis (50 mL of bright red blood within 48 hours) without previous recurrent respiratory problems. The assessment by chest radiography, bronchoscopy and computed tomography (CT) was needed to diagnose the nature of the problem and to indicate the site and extent of the bleeding. The CT angiography of the thorax showed a right bronchial artery hypertrophy, abnormally originated from the aortic

* Autor para correspondencia.

Correo electrónico: leonor.arranzarana@osakidetza.net (L. Arranz Arana).

arch, next to an aberrant right subclavian artery. The bleeding was successfully controlled by right bronchial arterial embolization with 500-700 μm polyvinyl alcohol (PVA) microspheres. The course was uncomplicated.

The bronchial artery embolization is effective in controlling hemoptysis and complications are uncommon in the hand of an experienced operator.

© 2010 Asociación Española de Pediatría. Published by Elsevier España, S.L. All rights reserved.

Introducción

La hemoptisis se define como expectoración de sangre o presencia de sangre en esputo. Dado que los niños degluten el esputo, la hemoptisis es infrecuente en edades inferiores a 6 años, exceptuando los casos de sangrado masivo^{1,2}.

La hemoptisis puede ser una emergencia de riesgo vital o una manifestación de patología respiratoria grave. La muerte en estos casos se produce por asfixia antes que por pérdida hemática. Una rápida valoración del origen del sangrado es imperativa para su manejo y resolución eficaz.

La definición de hemoptisis masiva en adultos implicaría emisión de sangre de 300–600 ml/24h y en niños una hemoptisis amenazante supone un volumen superior a 8 ml/kg/24h para la mayoría de los autores³. La fuente de hemorragia radica en la circulación bronquial en el 90% de los casos y un 5% en circulación pulmonar. En el diagnóstico del origen del sangrado la radiografía (Rx) de tórax, la broncoscopia y angiotomografía computarizada (angio-TC)⁴ son fundamentales. Se ha demostrado que el abordaje mediante embolización de arteria bronquial⁵ es un procedimiento mínimamente invasivo y altamente resolutivo para su control con escasas complicaciones.

Caso clínico

Niña de 11 años que presenta emisión de sangre roja brillante por la boca, 3-4 episodios de 50 ml/24h, sin antecedentes de infecciones respiratorias recurrentes ni traumatismos. Peso: 40 kg (P50-75); talla: 143,5 cm (P50); frecuencia cardíaca: 120 lpm; frecuencia respiratoria: 20 rpm; presión arterial: 125/72 mmHg. Buen estado general. Hemodinamia, normal. Auscultación cardiopulmonar, abdomen y orofaringe, normales. Las analíticas seriadas al inicio, las 24, las 48 y las 72 h posteriores fueron respectivamente: hemoglobina 13,4-12,7-11,9 y 9,3 g/dl, y hematocrito de 38-37,4-34,6 y 27,3%. Las pruebas de coagulación fueron normales. La Rx de tórax al ingreso no presentó hallazgos patológicos. La fibrorrinolaringoscopia, la gastroscopia y el ecocardiograma, sin alteraciones. Evolución: en las primeras 48 h persistió la hemoptisis. La angio-TC pulmonar (figs. 1–3) evidenció un tronco común con hipertrofia de arteria bronquial derecha originada en el arco aórtico adyacente en el origen de la subclavia derecha aberrante e imagen alveolar en base derecha. Se realizó una embolización endovascular selectiva (fig. 4) y una fibrobroncoscopia en el mismo acto. Se cateterizó, a través de vía femoral, la arteria bronquial de origen anómalo con hipervascularización patológica de lóbulo inferior derecho. Se utilizaron

microesferas de 500-700 μm en el procedimiento de embolización, con resultado satisfactorio.

Discusión

La hemoptisis amenazante es infrecuente en edad pediátrica. La incidencia mayor se ha descrito en pacientes con bronquiectasias afectados de fibrosis quística o tuberculosis y cardiopatía congénita, y menos casos en lesiones de la vía aérea superior o árbol traqueobronquial^{1,6}. Asimismo, puede acaecer afectación pulmonar, ocasional, en el curso de enfermedad sistémica habitualmente con afectación renal (p. ej., lupus eritematoso sistémico o síndrome de Goodspature)^{1,2,7}. Otras causas inusuales de sangrado son hemodiderosis pulmonar idiopática¹, hemoptisis facticia⁸ y otros⁹.

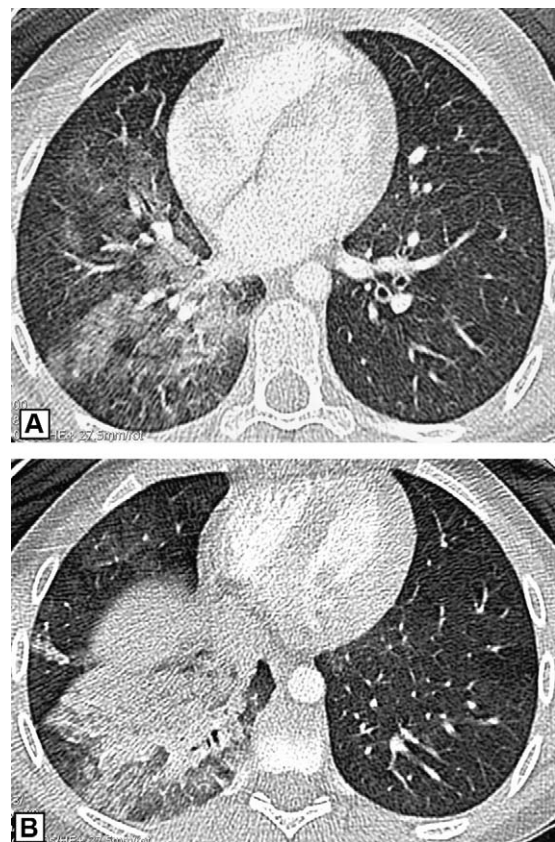


Figura 1 Tomografía computarizada torácica. Condensación LID.

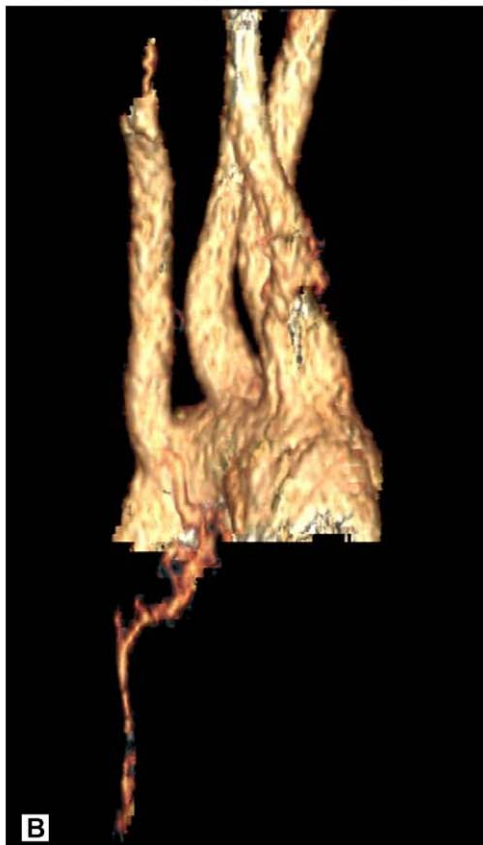
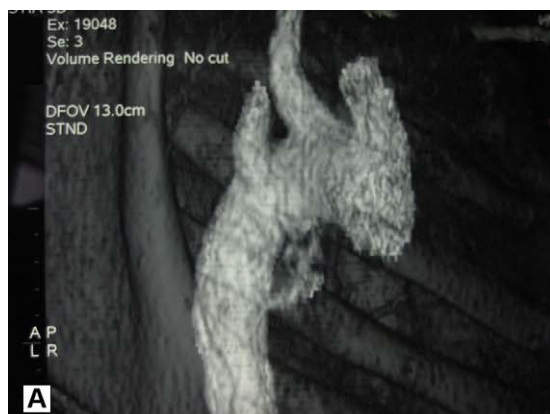

Figura 2 Reconstrucción de la tomografía computarizada: arteria bronquial derecha hipertrofiada y aberrante con origen en aorta adyacente a subclavia derecha aberrante. Visión posterior.

Cabe resaltar que nuestra paciente no tenía antecedente de patología sistémica o respiratoria recurrente.

Según Coss-Bu et al⁶, que revisan a 228 niños referidos a un centro terciario en 10 años, la hemoptisis se debe a fibrosis quística en el 65% de casos, a cardiopatías congénitas en el 16%, infecciones diversas en el 16%, neoplasias en el 8% y misceláneas en el 14%. La mortalidad es del 13%. Los factores de riesgo son la edad (predictor más importante), el volumen hemoptoico, la transfusión y la presencia de fiebre.

El pulmón mantiene doble aporte vascular arterial. Por una parte, de la arteria pulmonar, de lecho más extenso y

baja presión, depende el 99% del aporte sanguíneo e intercambio gaseoso. Por otra parte, de las arterias bronquiales, con menor lecho, mayor presión arterial y anatomía variable en cuanto al origen y las ramas. Un 70-83% de los casos se originan de la aorta torácica a nivel vertebral superior de D5 y el inferior de D6^{10,11}. Cauldewll et al¹⁰ describen los 4 patrones más comunes de ramas bronquiales basados en el estudio de 150 cadáveres adultos. Las arterias bronquiales originadas fuera de los niveles D5-D6 antedichos se consideran anómalas o ectópicas, con rangos variables de prevalencia entre el 16,7 y el 30%. Como la circulación arterial bronquial mantiene presión sistémica, la hemorragia procedente de este sistema suele ser importante.

El abordaje inicial va encaminado a localizar si el origen del sangrado radica en el tracto digestivo o en el tracto respiratorio superior/inferior. Son orientativos del origen hemoptoico la coloración roja brillante y espumosa, acompañada de tos o esputo, el pH alcalino y el ruido de gorgoteo en ocasiones, y en niños mayores, el posible dolor torácico. En hematemesis, la sangre es de coloración rojo

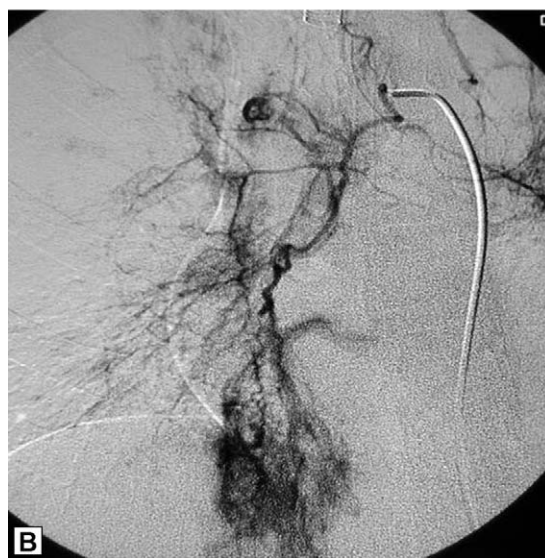
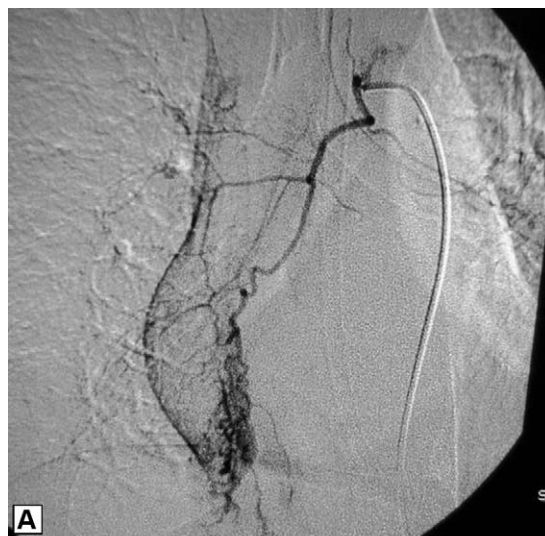


Figura 3 Angio-TC: hipertrofia de arteria bronquial derecha con izquierda normal y prominente vascularización distal.

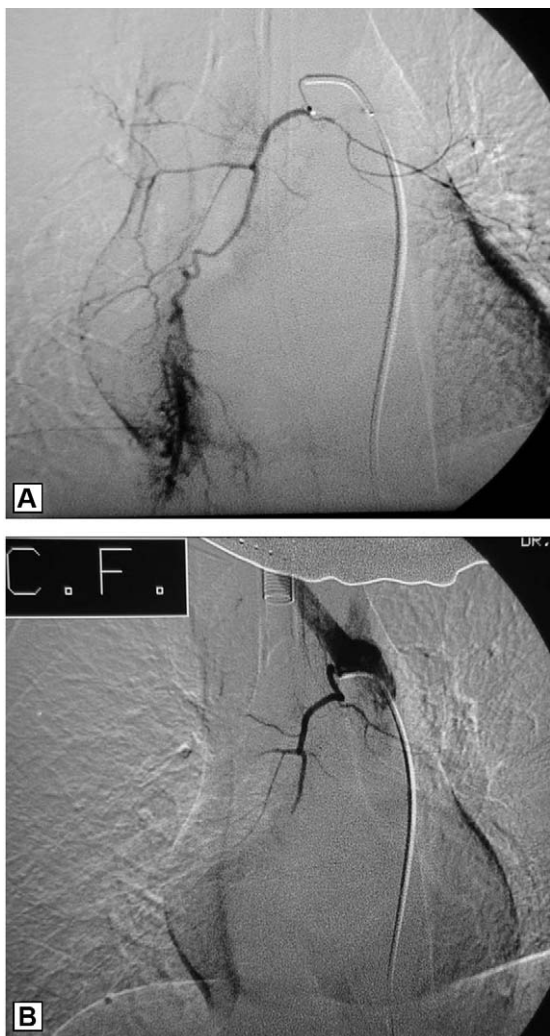


Figura 4 Cese del flujo distal tras la embolización con microesferas.

oscuro, con posos de café, contiene partículas alimentarias y puede ir precedida de náuseas y pH ácido².

Una historia clínica detallada que cuantifique el volumen de la hemoptisis y el examen físico, a menudo, no son determinantes para definir la causa. De inicio está indicada una exploración cuidadosa de la cavidad oral y nasofaríngea, seguida de una analítica con hemograma y factores de coagulación.

La Rx de tórax es obligada y puede indicar si la hemorragia es uni o bilateral y su extensión. Se ha referido que en la valoración inicial la Rx puede no demostrar anomalías hasta en el 50% de los pacientes¹².

En nuestro caso, la Rx tórax fue normal al inicio, así como la fibrorrinolaringoscopia y la gastroscopia realizadas a su ingreso.

Se debe practicar una broncoscopia con lavado broncoalveolar para visualizar la vía aérea superior e inferior en caso de hemoptisis abundante o persistente, aunque la Rx de tórax y las pruebas de laboratorio sean normales. No hay acuerdo entre los diferentes autores en relación a qué tipo de técnica broncoscópica, rígida o flexible, puede ser más idónea. El broncoscopio rígido se indica para

extracción de cuerpos extraños y en hemoptisis masiva^{13,14}. Provisto de un canal de succión de mayor calibre, permite ventilar durante la exploración traqueobronquial, aspirar con rapidez secreciones e introducir a su través el fibrobroncoscopio, favoreciendo el abordaje con las ventajas de ambos instrumentos¹⁵. El momento ideal para practicar la broncoscopia también es controvertido, pero hay consenso para su realización urgente en hemoptisis masiva.

En nuestra paciente, el hemograma seriado durante 48 h objetivó descenso de 3 g/dl de hemoglobina, sin alteraciones en las pruebas de coagulación, y la paciente permaneció hemodinámicamente estable. La angio-TC identificó la arteria bronquial derecha hipertrofiada con origen anómalo en el arco aórtico adyacente a subclavia derecha aberrante (fig. 2).

La TC ha demostrado ser de gran valor diagnóstico para determinar la causa fundamental, pudiendo localizar la fuente del sangrado en el 63-100% de los casos¹⁶. La angio-TC puede evidenciar los sistemas arteriales bronquiales y no bronquiales, y detectar lesiones vasculares¹⁷. La TC multidetectora es una técnica de imagen que reproduce imágenes de amplio rango anatómico, reduciendo el tiempo de exposición y los artefactos debidos a movimientos respiratorios. Realizada con contraste, obtiene estudios de alta resolución de imágenes multiplanos reformateadas. En la práctica, la angio-TC con contraste es la prueba diagnóstica más sensible, capaz de representar un trazado de los vasos torácicos, ubicar el lugar del sangrado y la patología subyacente^{4,5,17-19}. La información que aporta fundamenta la planificación de la embolización. El estudio de Remy-Jardin et al¹⁷ describe que la angio-TC proporciona mayor información que la angiografía convencional en relación con los sistemas arteriales bronquiales y no bronquiales, e igualmente se ha comunicado que es capaz de detectar el 100% de las arterias bronquiales y el 62% de las arterias no bronquiales causantes de hemoptisis¹⁸.

El tratamiento se basa en el conocimiento de la causa y el volumen del sangrado, y debe incluir inicialmente medidas de soporte cardiocirculatorio, monitorización hemodinámica, corrección de hipoxia y transfusión si precisara.

Para un abordaje eficaz, se ha comprobado que la embolización de la arteria bronquial es una técnica intervencionista vascular resolutoria de la hemoptisis amenazante y recurrente^{5,19,20}. Su mecanismo de acción pretende la oclusión del flujo arterial sistémico a los pequeños vasos, reduciendo la presión de perfusión y la probabilidad de sangrado²¹. Una complicación descrita es la isquemia de la médula espinal por oclusión inadvertida de arterias espinales. Actualmente, es una técnica eficaz y segura.

En el caso descrito, la resolución del sangrado amenazante se llevó a cabo mediante una embolización selectiva de la arteria aberrante, con microesferas de alcohol de polivinilo. No hubo complicaciones.

Como conclusión, la hemoptisis puede presentarse como una emergencia respiratoria de riesgo vital. Una evaluación eficiente mediante Rx de tórax, angio-TC y broncoscopia aclaran el diagnóstico del origen hemorrágico. La embolización del vaso sangrante es el método más eficaz para su resolución. Las complicaciones en manos expertas son infrecuentes.

Conflicto de intereses

Los autores declaran no tener ningún conflicto de intereses.

Bibliografía

- Godfrey S. Pulmonary hemorrhage/hemoptysis in children. *Pediatr Pulmonol.* 2004;37:346–84.
- Pianosi P, Al-sadoon H. Hemoptysis in children. *Pediatr Rev.* 1996;17:344–8.
- Batra PS, Holinger LD. Etiology and management of pediatric hemoptysis. *Otolaryngol Head Neck Surg.* 2001;127:377–82.
- Bruzzi JF, Rémy-Jardin M, Delhaye D, Teisseire A, Khalil Ch, Remy J. Multi-detector row CT of hemoptysis. *Radiographics.* 2006;26:3–22.
- Chun JY, Morgan R, Belli AM. Radiological management of hemoptysis: a comprehensive review of diagnostic imaging and bronchial arterial embolization. *Cardiovasc Intervent Radiol.* 2010;33:240–50.
- Coss-Bu JA, Sachdeva RC, Bricker JT, Harrison GM, Jefferson LR. Hemoptysis: a 10-year retrospective study. *Pediatrics.* 1997;100:E7.
- Lara AR, Schwarz MI. Diffuse alveolar hemorrhage. *Chest.* 2010;137:1164–71.
- Bjornson CL, Kirk VG. Munchausen's syndrome presenting as hemoptysis in 12-year-old girl. *Can Respir J.* 2001;8:439–42.
- Escobosa OM, Herrero A, Acha T. Timoma maligno asociado a aplasia medular grave. *An Pediatr (Barc).* 2009;70:57–60.
- Cauldwell E, Siekert R, Lininger R. The bronchial arteries: an anatomic study in 150 human cadavers. *Surg Gynecol Obstet.* 1948;86:395–412.
- McCullagh A, Rosenthal M, Wanner A, Hurtado A, Padley S, Bush A. The bronchial circulation-worth a closer look: A review of the relationship between the bronchial vasculature and airway inflammation. *Pediatr Pulmonol.* 2010;45:1–30.
- Hirshberg B, Biran I, Glazer M, Kramer MR. Hemoptysis: etiology, evaluation and outcome in a tertiary referral hospital. *Chest.* 1997;112:440–4.
- Sidman JD, Wheeler WB, Cabalka AK, Soumekh B, Brown Ca, Wright GB. Management of acute pulmonary hemorrhage in children. *Laryngoscope.* 2001;111:33–5.
- Jean-Baptiste E. Clinical assessment and management of massive hemoptysis. *Crit Care Med.* 2000;28:1642–7.
- Pérez-Frías J, Caro-Aguilera P, Pérez-Ruiz E, Moreno-Requena. Tratamiento del cuerpo extraño intrabronquial. Broncoscopia combinada en Neumología Infantil. *An Pediatr (Barc).* 2010;72:67–71.
- Hsiao EI, Kirsch CM, Kagawa FT, Wehner JH, Jensen WA, Baxter RB. Utility of fiberoptic bronchoscopy before bronchial artery embolization for massive hemoptysis. *Am J Roentgenol.* 2001;177:861–7.
- Remy-Jardin M, Bouaziz N, Dumont Ph, Brillet PY, Bruzzi J, Remy J. Bronchial and nonbronchial systemic arteries at multi-detector row CT angiography: comparison with conventional angiography. *Radiology.* 2004;233:741–9.
- Yoon YC, Lee KS, Jeong YJ, Shin SW, Chung MJ, Kwon OJ. Hemoptysis: bronchial and nonbronchial systemic arteries at 16-detector row CT. *Radiology.* 2005;234:292–8.
- Khalil A, Parrot A, Nedelcu C, Fartoukh M, Marsault C, Carette. Severe hemoptysis of pulmonary arterial origin: signs and roles of multidetector row CT-angiography. *Chest.* 2008; 133:212–219.
- Swanson KL, Jhonson CM, Prakash UB, McKusick MA, Anderws JC, Stanson AW. Bronchial artery embolization: experience with 54 patients. *Chest.* 2002;21:789–95.
- Khalil A, Fartoukh M, Bazot M, Parrot A, Marsault C, Carette MF. Systemic arterial embolization in patients with hemoptysis: initial experience with ethylene vinyl alcohol copolymer in 14 cases. *Am J Roentgenol.* 2010;194:W104–110.